

Wolf-Rüdiger Teegen / Michael Schultz

**Eine Schipperfraktur aus dem sächsischen  
Gräberfeld um St. Kilian in Höxter (8. Jh.)**

Anschrift der Verfasser:

Dr. Wolf-Rüdiger Teegen  
Universität Leipzig  
Historisches Seminar/Professur für Ur- und Frühgeschichte  
Ritterstraße 14  
D-04109 Leipzig  
teegen@rz.uni-leipzig.de

Prof. Dr. Dr. Michael Schultz  
Universität Göttingen  
Zentrum Anatomie  
Kreuzberggring 36  
D-37075 Göttingen  
mschult1@gwdg.de

Webmaster: M. Schrickel

ISSN 1612-4227

Copyright 2003 by Professur für Ur- und Frühgeschichte der Universität Leipzig  
Ritterstr. 14, D-04109 Leipzig, [www.uni-leipzig.de/~ufg](http://www.uni-leipzig.de/~ufg), [ufg@rz.uni-leipzig.de](mailto:ufg@rz.uni-leipzig.de)  
und den einzelnen Autoren.

## **Eine Schipperfraktur aus dem sächsischen Gräberfeld um St. Kilian in Höxter (8. Jh.).**

A clay-shoveller's fracture from the Saxon cemetery (8<sup>th</sup> cent.) at St. Kilian, Höxter, Germany.

W.-R. Teegen\*, M. Schultz\*\*

Historisches Seminar/Professur für Ur- und Frühgeschichte, Universität Leipzig\*

Zentrum Anatomie, Universität Göttingen\*\*

**Zusammenfassung:** Schipperfrakturen finden sich nur selten im archäologischen Knochenmaterial. Dies verwundert, da in prähistorischer und historischer Zeit in Europa umfangreiche Erdbaumaßnahmen erfolgten. In dem Beitrag wird ein Fall aus dem sächsischen Gräberfeld um St. Kilian in Höxter (8. Jh.; Teegen/Schultz 2003) vorgestellt. Differentialdiagnosen werden diskutiert.

**Schlagworte:** Arbeitsbelastung, Frühmittelalter, Sachsen, Schipperfraktur

**Summary:** Clay-shoveller's fractures are rarely known in the osteoarchaeological record. Due to large earth movements during prehistory, this type of fracture seems to be underrepresented. In this paper, a case from the Saxon cemetery around St. Kilian at Höxter (8. cent. AD; Teegen/Schultz 2003) will be presented. Differential diagnoses will be discussed.

**Key words:** clay-shoveler's fracture, Early Middle Ages, physical work load, Saxons

Ermüdungsbrüche sind das Ergebnis ungewohnter Überbeanspruchungen durch wiederholte Mikro-traumen. Sie können ein Indiz für bestimmte Arbeitsbelastungen sein. Bekannt sind v.a. Schipper-, Bogenschützen-, Marsch- und Hustenfraktur.

*Eine Schipper- oder Schaufelarbeiterfraktur ist eine Schräg- oder Vertikalfraktur der Dornfortsätze des 6. oder 7. Halswirbelkörpers, wobei der hintere Bandkomplex intakt bleibt* (Jacob et al. 1999, 321). *Abbildung 2* zeigt dies schematisch. Es können auch die oberen Brustwirbel betroffen sein. In der Regel handelt es sich um einen Ermüdungsbruch. Es kann aber auch ein massives direktes oder indirektes Trauma der Halswirbelsäule oder eine kräftige Flexionsbewegung zu einer derartigen Fraktur führen. Nach der AO-Klassifikation der *Arbeitsgemeinschaft für Osteosynthesefragen* lautet der Code einer Schipperfraktur 51 B1.1 (Jacob et al. 1999, 319; 321). Die entstandenen Knochenfragmente werden durch Muskelzug verlagert.

Die Schipper-Fraktur ist in der Regel eine Berufskrankheit von Arbeitern, die über lange Zeit schwere Lasten schaufeln. Im frühen 20. Jh. waren Schipper-Frakturen allgemein verbreitet und den Ärzten gut bekannt. Im Zuge der zunehmenden Mechanisierung aller Erdbaumaßnahmen nach dem Zweiten Weltkrieg wurde diese Frakturart relativ selten. Heute wird sie oft übersehen (Dellestable, Gaucher 1998).

Auch bei Heranwachsenden läßt sich eine Fraktur des Dornfortsatzes im Bereich der unteren Halswirbel und oberen Brustwirbel nachweisen, die sog. Schmittsche Krankheit. Betroffen sind überwiegend 14,5-16,5jährige, also Menschen, bei denen die Apophyse gerade am Verknöchern ist. Es kommt dabei oft zu einer Pseudarthrose bzw. einer verspäteten Verknöcherung (Schmitt, Rucker 1979).

### **Material und Methode**

Das Skeletmaterial von 25 Bestattungen und 25 Streufunden aus dem sächsischen Gräberfeld um St. Kilian in Höxter (8. Jh.; *Abb. 1*) wurde anthropologisch und paläopathologisch untersucht (Teegen, Schultz 2003). Bei der Untersuchung der Wirbelreste wurde eine Fraktur des Dornfortsatzes festgestellt, die hier vorgestellt sei.

### **Fallbeschreibung**

Der 35-45jährige Mann aus Grab 7 zeigt am 1. Brustwirbel eine deutliche, asymmetrische Verkürzung des Dornfortsatzes mit kleinen, verrundeten Knochenneubildungen (*Abb. 3*). Sie liegt etwa im ersten Drittel des Fortsatzes, also wirbelbogennah. Eine schräg von links vorn nach rechts hinten verlaufende Frakturlinie ist erkennbar (*Abb. 4-5*). Die kleinen, unregelmäßigen Neubildungen könnten auf das Vorhandensein einer Pseudarthrose weisen, was öfter beobachtet werden kann (Knüsel u.a. 1996, *Abb. 1*). Das frakturierte Stück war nicht mehr erhalten.

Der 7. Halswirbel und der 3. Brustwirbel zeigen eine leichte Verdickung des Dornfortsatzes auf der Unter- bzw. Oberseite. Allerdings sind die Spitzen der Dornfortsätze postmortal zerstört, so dass nicht beurteilt werden kann, ob die Fraktur auch die benachbarten Wirbel betroffen hat (vgl. *Abb. 6-7*).

### **Diskussion**

Schipperfrakturen finden sich nur selten im archäologischen Knochenmaterial und damit auch in der pa-

läopathologischen Literatur. Dies verwundert, da in prähistorischer und historischer Zeit in Europa umfangreiche Erdbaumaßnahmen erfolgten, an denen Tausende von Menschen über alle Zeitepochen schwer gearbeitet haben müssen. Zu nennen sind die jungsteinzeitlichen Wallanlagen in Nordwesteuropa, die eisenzeitlichen keltischen Oppida mit ihren kilometerlangen Wallkonstruktionen oder die früh- und hochmittelalterlichen Burgen und Landwehren. Der geringe Nachweis von Schipperfrakturen ist mit großer Wahrscheinlichkeit ein Artefakt. Hals- und Brustwirbel sind oft nur schlecht erhalten und daher fallen krankhafte Veränderungen dort viel weniger auf als beispielsweise an Langknochen. Außerdem sind derartige Frakturen erheblich weniger bekannt.

C. J. Knüsel und Mitarbeiter (1996) konnten diese Fraktur in drei englischen Skeletpopulationen nachweisen, die von der Spätantike bis in das 14. Jh. datieren. Dabei konnten sie eine relativ hohe Frequenz dieses Frakturtyps feststellen. Männer waren erheblich häufiger betroffen als Frauen. Mit Hilfe dieser Erkrankung läßt sich auch eine geschlechtsdifferente Arbeitsteilung in Vorgeschichte und Mittelalter nachweisen.

Zwei adulte Männer der thailändischen Bronze-/ Eisenzeit (ca. 3600 v. Chr. bis 100 n. Chr.) belegen das Vorkommen dieser Erkrankung in der Prähistorie (Douglas 1996).

Weitere Fälle sind aus der Neuen Welt bekannt und betrafen sowohl Ureinwohner (Indianer und Inuits; Merbs, zit. nach Knüsel u.a. 1996, 434) sowie Weiße (Tyson 1997; Mercer/Tayles 1999). Ausschließlich Männer zeigten dieses Krankheitsbild.

Auch bei den Höxterschen Sachsen war ein Mann von diesem Bruch betroffen. Er passt somit in das allgemeine Bild dieser (prä-) historischen Berufskrankheit. Da dieser Mann aus Höxter allerdings auch eine tödliche Hiebverletzung im Schädelbereich aufweist (Teegen, Schultz 2003, Abb. 20,1), kann nicht ausgeschlossen werden, ob er nicht schon früher in gewalttätige Auseinandersetzungen geraten ist. Ein stumpfes Trauma auf die untere Hals- und obere Brustwirbelsäule wäre als Ursache der Fraktur durchaus denkbar. Wegen der Begrenztheit des Defektes geben wir allerdings der Diagnose einer Schipper-Fraktur den Vorrang<sup>1</sup>.

### Danksagung

Für die Überlassung des Untersuchungsmaterials und Unterstützung danken wir der Stadtarchäologie Höxter (A. König M.A.).

### Literatur

- Dellestable/Gaucher 1998: F. Dellestable/ A. Gaucher, Clay-shoveler's fracture. Stress fracture of the lower cervical and upper thoracic spinous processes. *Rev Rhum Engl Ed.* 65(10), 1998, 575-582.
- Douglas 1996: M. T. Douglas, Paleopathology in Human Skeletal Remains from the Pre-Metal, Bronze and Iron Ages, Northeastern Thailand. Diss. Univ. of Hawaii (1996). Zusammenfassung: *Paleopathology Newsletter* 99, 1997 17-18.
- Jacob u.a. 1999: A. L. Jacob/R. Elke/M. Proske, Wirbelsäule. In: Steinbrich W, Regazzoni P (Hrsg.), *Frakturen und Luxationen. Referenz-Reihe radiologische Diagnostik* (Stuttgart, New York 1999) 297-325.
- Knüsel u.a. 1996: C. J. Knüsel/C. A. Roberts/. Boylston, Brief Communication: When Adam Delved ... An Activity-related Lesion in Three Human Skeletal Populations. *American Journal Physical Anthr.* 100(3), 1996, 427-34.
- Knüsel/ Race 1997: C. J. Knüsel/L. Race, When Adam Delved and Eve Span Who Was Then a Gentleman. *American Journal Physical Anthr., Suppl.* 24, 1997, 145.
- Mercer/Tayles 1999: S. Mercer/N. G. Tayles, Functional Morphology of Clay-Shoveller's Fracture. In: E. Cockburn (Hrsg.), *Papers on Paleopathology Presented at the Twenty Sixth Annual Meeting of the Paleopathology Association, Columbus, Ohio, 27 and 28 April 1999* (Detroit 1999) 7.
- Schmitt/Rucker 1979: W. G. Schmitt/H. C. Rucker, [Long-term follow-up of stress injuries to the metaphyses and apophyses of the spinous processes of juvenile thoracic spines (Schmitt's disease)]. *Röfo Fortschr. Geb. Röntgenstr. Nuklearmed.* 131(6), 1979, 623-631.
- Teegen/Schultz 2003: W.-R. Teegen/M. Schultz Menschen vom frühmittelalterlichen Friedhof um St. Kilian in Höxter - eine paläopathologische Untersuchung. In: A. König/H. Rabe/G. Streich, Höxter. *Geschichte einer westfälischen Stadt. Band 1. Höxter und Corvey im Früh- und Hochmittelalter* (Hannover 2003) 55-75.
- Tyson 1997: R. A. Tyson, Analysis of the Skeleton of George Patriot, Site #62-5521, Westec, Reno, Nevada, Battle Mountain Gold Company. Report, San Diego Museum of Man (1997).

### *Anschriften der Verfasser:*

Dr. Wolf-Rüdiger Teegen  
Universität Leipzig  
Historisches Seminar/Professur für  
Ur- und Frühgeschichte  
Ritterstrasse 14  
D-04109 Leipzig  
Email: teegen@rz.uni-leipzig.de

Prof. Dr. Dr. Michael Schultz  
Universität Göttingen  
Zentrum Anatomie  
Kreuzberggring 36  
D-37075 Göttingen  
Email: mschult1@gwdg.de

<sup>1</sup> Posterpräsentation auf dem 5. Kongreß der Gesellschaft für Anthropologie e.V. „Anthropologie der Geschlechter“, 17.-20. September 2003 in Potsdam.

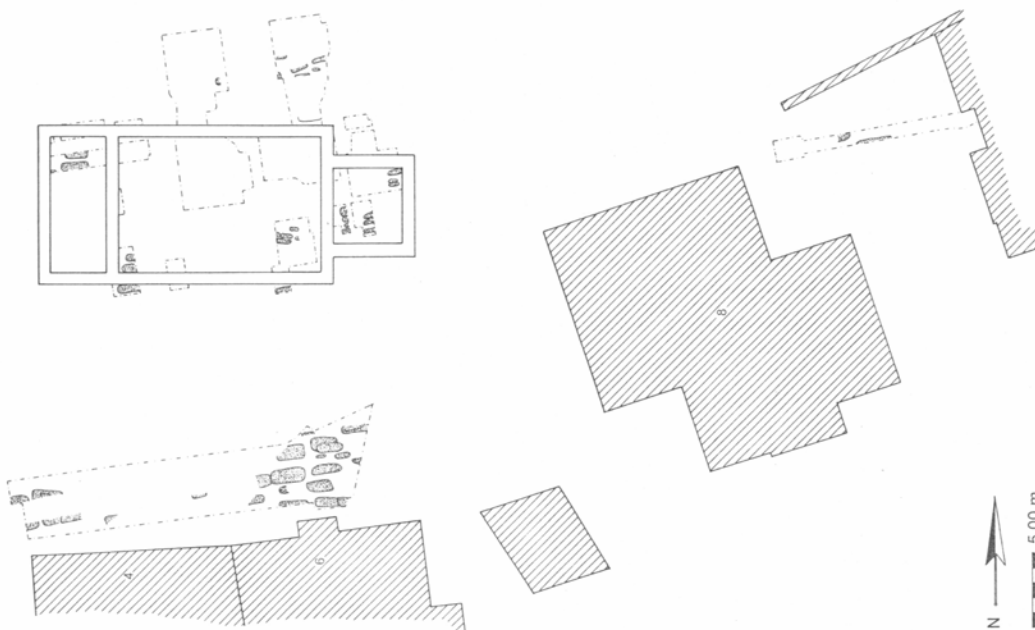
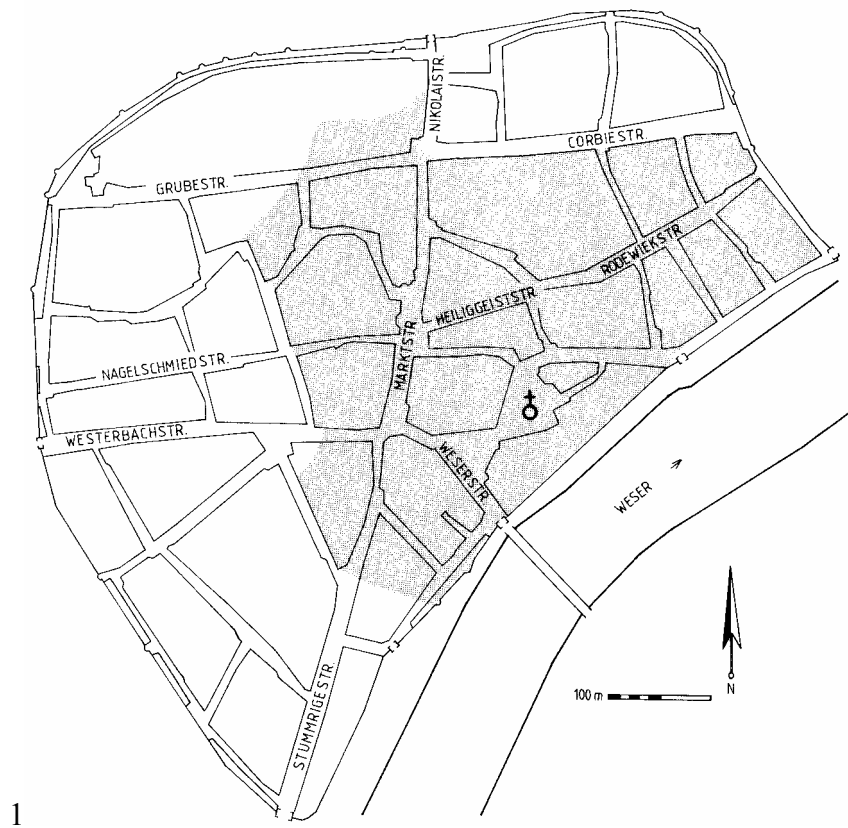


Abb. 1: Höxter, St. Kilian. 1 Lage der Kirche in der Stadt. 2 Plan des sächsischen Gräberfeldes. Die von Teegen und Schultz (2003) untersuchten Gräber liegen südlich der Kirche (nach König).

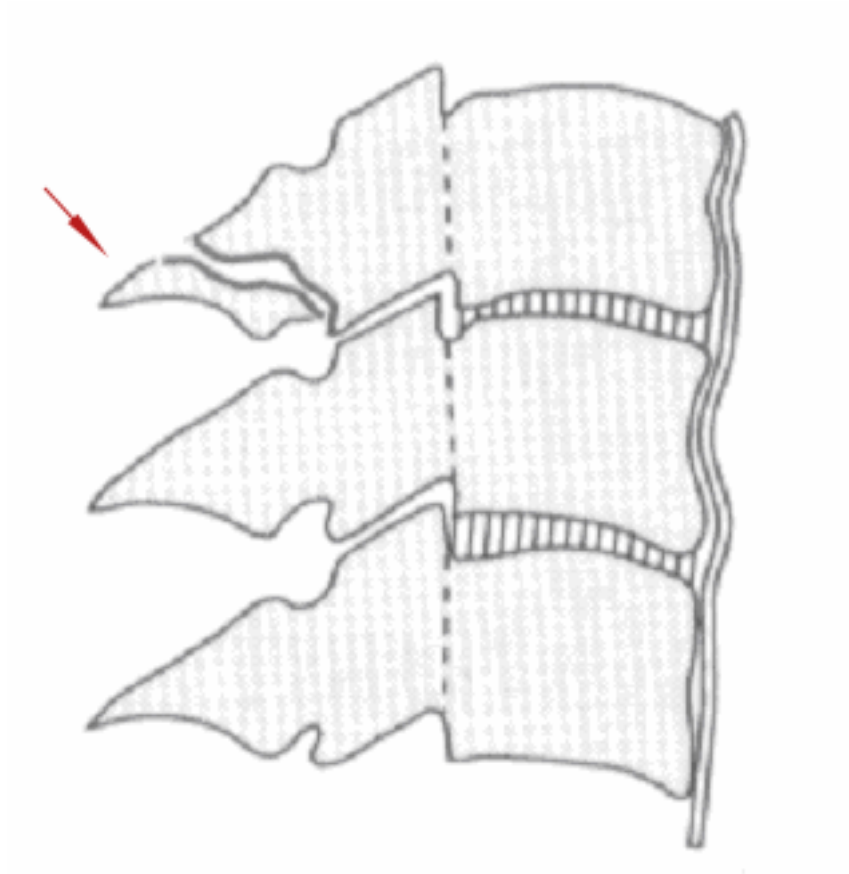


Abb. 2: Schematische Darstellung einer Schipper-Fraktur. Der Pfeil zeigt auf den gebrochenen Dornfortsatz (nach Jacob et al. 1999, Abb. 8-11B, verändert).



Abb. 3: Höxter, St. Kilian, sächsisches Gräberfeld. Grab 7, 35-45jähriger Mann. 1. Brustwirbel von dorsal. Foto: W.-R. Teegen.



Abb. 4: 1. Brustwirbel von cranial. Foto: W.-R. Teegen.



Abb. 5: 1. Brustwirbel von caudal. Foto: W.-R. Teegen.

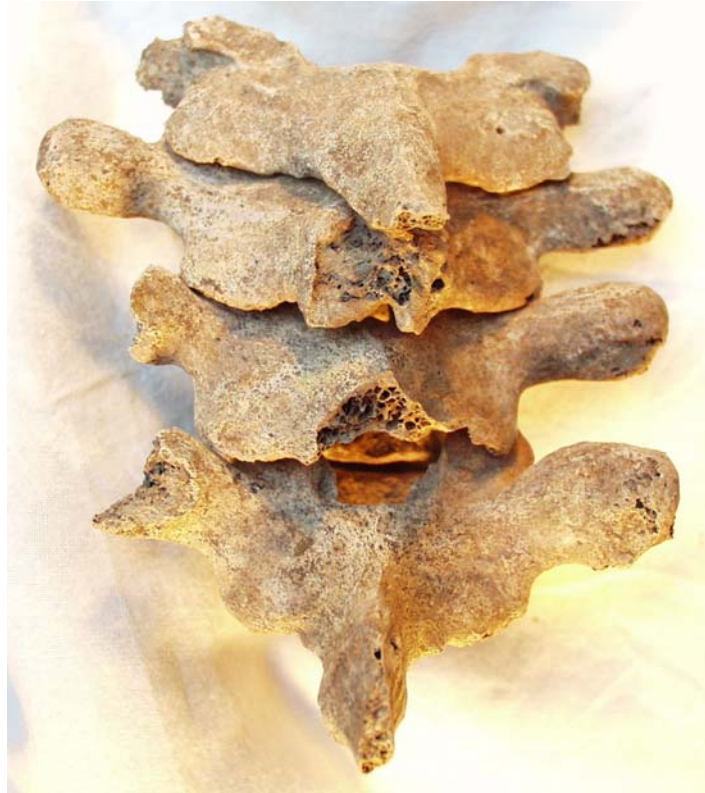

Abb. 6: 7. Halswirbel bis 3. Brustwirbel von dorsal. Foto: W.-R. Teegen.



Abb. 7: 7. Halswirbel bis 3. Brustwirbel von lateral. Foto: W.-R. Teegen.